하나님의 사랑으로
인류를 질병으로부터 자유롭게 하는

세브란스병원

2026 AUGUST



세계에서 두경부암 로봇수술을 가장 많이 집도한 최고 실력자, 고윤우 교수
후종인대골화증 _ 뻣뻣한 목과 손발 저림, 원인은 뼈처럼 굳어가는 인대?!

VOL. 283

Thank YOU

교수님을 만난 것은 큰 은혜입니다

존경하는 이용재 교수님에게 감히 칭찬의 말씀을 드리고 싶어 이렇게 편지를 씁니다. 진료실에서 처음 만난 교수님은 암병원과 어울리지 않는 밝은 미소가 참 인상적이었습니다. 어머니의 3기 암 진단에 하늘이 무너지는 것만 같았던 그때, 교수님께서 방사선치료로 충분히 좋아질 수 있다고 말씀해주셔서 정말 기뻤습니다. 그 긍정의 힘을 받아 저와 어머니는 희망을 품고 치료에 임할 수 있었습니다. '의사는 최악의 상황만 이야기한다'는 저의 편견도 그때 완전히 바뀌었습니다.

치료 도중 드문 항암제 부작용이 나타나 입원도 하고 장기 곳곳에 염증이 생기기도 했지만, 교수님은 많은 고민을 하며 해결 방법을 찾기 위해 애써주셨습니다. 보호자와 나눈 대화를 기억하고 배려해주시던 사려 깊은 모습은 시간이 지날수록 더 큰 감동으로 다가옵니다.

특히 갑작스러운 중환자실 이송 후 첫 면담에서 "많이 당황하셨죠?"라며 미소로 저희를 안심시키고, 앞으로의 치료 계획을 차분하면서도 확신 있게 설명해주시던 모습은 마치 든든한 장군 같았습니다. 교수님 덕분에 저희 가족은 흔들리지 않고 치료를 이어갈 수 있었습니다.

저희 가족의 정신적 지주가 되어주신 이용재 교수님을 만난 것은 큰 은혜입니다. 진심으로 감사드립니다. 환자뿐 아니라 가족의 마음까지 살려주시는 대장님, 앞으로도 잘 부탁드립니다.

_ 김지혜 님이 이용재 교수(산부인과)에게 보내주신 감사편지



〈세브란스병원〉
웹진 바로 보기

2026
August

04 **MESSAGE**
"나는 너희 안에 생명을 가져오리라…."

06 **S STORY**
세계에서 두경부암 로봇수술을 가장 많이 집도한 최고 실력자, 고윤우 교수

14 **집중탐구**_후종인대골화증
뻣뻣한 목과 손발 저림, 원인은 뼈처럼 굳어가는 인대?!

20 **GALLERY**
최인아 작가의 그림 선물

22 **GLOBAL SEVERANCE**
케냐에서 온 외과 의사 George Isaya Okoth Orerah (조지 이사야 오코트 오레라)

24 **HISTORY**
명예의 전당에 새겨진 이름, China Medical Board

26 **THE LOVE**
환자이자 보호자의 마음으로 기부한 변윤성, 박세진 부부

28 **MIRACLE**
손의 외형과 기능 복원해 심리적 결손까지 채우는 최윤락 교수

34 **LOVE FOR WORLD**
우간다에서 온 베아트리체의 이야기

36 **100점 식탁** _ 고추
여름이 키운 알싸한 활력, 매운맛에 담긴 건강

38 **NEWS & HOT**
환자 상태 실시간 모니터링하는 시스템 '프리즘(PRISM)' 구축

40 **세브란스 人STAR**
발전기금사무국 최혜경
발전기금사무국 김종민

42 **HEALING IN SMALL TOWN**
_ 인도네시아 발리(Bali)
신들의 낙원에 깃들인 소박한 영혼

46 **약, 바르게 제대로**
뱃속 아기를 위해 엽산과 철분 복용, 잊지 마세요!

표지 최인아, 〈Two Trees〉, 72.7×60.6cm, oil on canvas, 2024

통권 283호 **월간** 비매품 **발행일자** 2026년 8월 1일 **발행처** 세브란스병원 서울시 서대문구 연세로 50-1 **발행인** 이강영 **편집인** 이익재(02-2228-5322)
편집위원 김건우(환자경험팀), 김영광(기획예산팀), 이지니(홍보팀), 이제원(경영분석팀), 민경아(간호국), 정다현(소화기내과), 인경(소아외과), 김진아(영상의학과)
제작대행 봄이다 프로젝트(02-733-7223) **편집장** 이나경 **에디터** 최종훈, 박준숙, 오수경 **디자인** Design GO **사진** 더 스튜디오 제인(www.thestudiojane.com) **진료 예약 1599-1004**



탁월한 로봇수술 실력으로 환자의 삶의 질을 업그레이드한다

후이개 절개를 이용한 로봇 경부절제술 등 끊임없이 새로운 수술법에 천착하는 이유에 대해 고윤우 교수(이비인후과)는 “천성인 것 같다”는 말로 정리했다. 그리고 그런 생각의 발원은 “환자가 내 가족이라는 생각으로 좀 더 열심히 수술하고, 수술 후의 환자에 대해 더 신경을 쓰려는 사명감에서 나온 것”이라고 설명했다. 그가 개발한 수술법들은 미국 의학 교과서에 실렸고, 유럽의 의사들은 관심을 표하며 배우기 시작했다. 수술 결과가 너무 좋기 때문이다. 세계에서 두경부암 로봇수술을 가장 많이 집도한 고윤우 교수는 치료가 어려워도 희망적인 결과들이 나오고 있으니 포기하지 말라고 환자들에게 당부했다.

에디터 이나경 포토그래퍼 최재인

여느 암의 이름과 달리, 두경부암은 어디에 생기는 암인지 곧장 알아차리기 어려운 것 같습니다.

두경부는 한글로 풀면 머리(두부)와 목(경부)이고, 영어로는 Head & Neck입니다. 위치로 보면 뇌 아래부터 쇄골 위까지 영역에 생기는 모든 암을 말합니다. 입안을 말하는 구강, 소리를 내는 후두(성대), 코와 목과 연결되어 공기와 음식물이 지나가는 인두, 침샘, 혀, 코 안을 말하는 비강 등이 두경부에 포함되지요. 인두는 코 뒤쪽의 비인두, 혀뿌리와 편도가 속하는 구인두, 식도와 연결되는 하인두로 나뉩니다. 두경부에는 갑상선도 포함됩니다. 이름도 어렵고 종류도 다양해서 두경부암을 이해하기는 쉽지 않습니다. 이렇게 귀, 코, 목과 관련된 암을 모두 합치면 우리나라 전체 암 발생에서 6위를 차지합니다.

두경부암에 대해 일반인들이 오해하고 있거나 주의해야 할 점은 무엇인가요?

한 후두암 환자의 경우, 후두 전체를 적출해야 하는 상황이었습니다. 그런데 환자와 가족은 목소리를 살리기 위해 후두를 꼭 살려달라고 하셨습니다. 부분 절제를 하면 그분의 경우는 목소리도 안 좋고, 음식물을 섭취할 때 콜록거리고, 기침 사레가 들리거나 폐렴이 오기 쉽습니다. 후두를 적출하고 인공후두를 하면 겉으로 구멍이 보이긴 해도, 충분히 가려지고 편하게 대화할 수 있는 데다가 앞서 말한 부작용도 없고요. 중요한 것은 암 치료가 먼저라는 점, 그다음에 삶의 질을 생각해야 한다는 점입니다. 두 번째로 지적하고 싶은 것은 인유두종바이러스 양성을 잘못된 성생활로 곧장 연결시키는 분들이 있는데, 그것은 다분히 오해입니다. 80-90%가 양성인 우리나라의 경우, 전문가들은 우리나라의 문화적 요인을 지적합니다. 술자리에서 술잔 돌리기, 립스틱 바꿔 바르기, 식탁에서 찌개 같이 먹기 등등의 일상을 통해 바이러스의 감염이 상시적으로 일어납니다. 암 예방을 위해 이제 이런 문화는 달라져야 합니다.

두경부암의 발생 추이는 어떤가요? 특별히 주목할 만한 부분이 있나요?

우리나라 두경부암에서 요즘은 인유두종바이러스(HPV) 관련 암의 증가가 눈에 띕니다. HPV 양성이 나온다고 해서 모두 암이 되는 건 아닙니다만, 그 바이러스와 내 몸의 어떤 유전자가 반응을 일으켰을 때 암이 생기는 것으로 보고 있습니다. 국내에서는 여성의 경



두경부암에서는 유전적인 문제나 돌연변이, 수술이 잘됐음에도 재발하는 이유 등 밝혀야 할 문제들이 아직 많습니다. 워낙 변이가 많은 것으로 유명한 두경부암의 기전을 밝히기 위한 연구들이 필요한 이유입니다. 세브란스 이비인후과의 역량 있는 교수진들이 수술받은 암 환자들을 추적 관찰하면서 연구에 집중하고 있습니다.

우 국가 지원으로 HPV 예방접종을 하고 있는데, 구인두암 예방을 위해서는 남녀 모두 접종해야 한다고 봅니다. 두 번째 특징으로는 여성에서 두경부암이 증가하고 있다는 겁니다. 후두암과 구인두암 환자가 늘고 있고, 세계적인 추세이긴 하지만 우리나라 역시 구강암 발생률이 크게 늘었습니다. 아무래도 젊은 나이에 흡연을 시작하는 게 문제가 아닌가 짐작해봅니다.

젊은 나이의 두경부암이 증가 추세라니 놀랍습니다. 어떤 특징이 있나요?

30대 초반의 한 여성은 혀에 종괴가 생겨 찾아왔는데, 이미 림프절 전이까지 상당히 진행된 상태였습니다. 이때 환자는 임신 중이어서, 출산 후 혀를 모두 절제했습니다. 이렇게 젊은 나이에 발생한 구강암은 매우 진행된 상태에서 발견되고, 재발도 잦습니다. 구강암의 원인으로 흡연이나 음주가 지적되지만, 이런 젊은 환자를 보면 그보다는 유전적인 문제나 돌연변이 쪽을 의심하게 됩니다. 경우에 따라서는 암이 처음에 혀에 생겼다가 잇몸, 후두 등 다발성으로 생기기도 합니다. 입안 허는 일이 지속된다, 딱딱한 게 생겨서 커지는 양상이다 같은 증상이 있는데 2-3주 지나도 변화가 없다면 반드시 이비인후과 내원이 필요합니다.

두경부암 수술은 워낙 조밀한 공간에서 이루어져서 매우 까다로울 것 같습니다. 새로이 수술법까지 개발하신 이유가 궁금합니다.

두경부에는 말하고 숨 쉬고 음식을 삼키는 기능을 하는 장기들이 모여 있고, 이 부위에 암이 생기면 치명적입니다. 일례로 편도암이나 혀뿌리에 생긴 암을 제거해야 하는 상황이라면, 입을 벌려도 혀의 뒤쪽은 굽어져 있기 때문에 아예 보이지 않습니다. 현재는 로봇수술이 보편화되어 입안으로 로봇 팔을 넣어 절제가 가능하지만, 전에는 턱뼈를 열어 암을 제거했습니다. 게다가 편도, 혀뿌리, 구강, 후두에 암이 있는 환자들은 임파선청소술도 해야 합니다. 임파선 전이가 두경부암 환자의 예후를 크게 좌우하므로 임파선청소술은 더 철저하게 해야 합니다. 문제는 목에 수술 흔적이 남는 걸 환자들이 매우 꺼린다는 거지요. 그래서 고민하다가 세계 최초로 후이개 절개를 이용한 로봇 경부절제술을 개발했습니다. 후이개 절개는 귓바퀴 뒤쪽을 절개함으로써 수술 후 머리카락으로 흉터가 가려집니다. 게다가 목의 림프액의 흐름을 방해하지 않아 림프 부종도 거의 생기지 않기 때문에 환자 만족도가 매우 높습니다.

두경부암 로봇수술 실력은 타의 추종을 불허하는 수준입니다.

개인적으로 두경부암 로봇수술을 3,500례 이상 집도해서 세계에서 가장 많이 했습니다. 이비인후과 전체로도 4,500례 정도라 이 또한 세계 최고 기록입니다. 두경부 쪽은 해부학이 어려워 다른 외과 선생님들도 가끔 참관하시면 혀를 내두를 정도로 복잡합니다. 신경, 혈관, 근육이 굉장히 얽혀 있는 구조물이라 난도가 꽤 높은 편이지요. 하지만 꾸준히 환자를 치료하고 트레이닝을 통해 실력을 키워갑니다. 이제는 세브란스 이비인후과 교수들의 수술 실력이 거의 동급으로 올라왔다고 생각합니다. 요즘 목 수술은 거의 100% 단일공 로봇수술로 진행합니다. 하나의 통로로 정교한 3개의 로봇팔이 들어가 좁은 공간에서 정밀한 수술이 가능합니다. 당연히 침습 부위가 적어 환자는 빠르게 회복될 수 있고요. 연세암병원 두경부암센터는 세계에서 가장 많은 단일공 경구강 로봇수술 기록과 탁월한 성적을 보유하고 있습니다.

복잡하고 어려운 두경부암 분야를 선택하신 이유가 궁금합니다. 또 후배들에게는 어떤 점을 강조하시는지요?

레지던트 3년 차 말에 목 수술에서 무혈 수술의 대가 최은창 교수님을 만나게 되었습니다. 그때 교수님의 수술 보조를 하면서 너무 깔끔하게 수술하시는 모습에 완전히 반했습니다. 교수님께서 기회를 주셔서 수술 메스를 잡았던 그 첫 순간의 느낌은 지금도 잊지 못하지요. 제가 로봇수술을 구상하고 디자인할 때도 적극적으로 수용하고 의견을 주셔서 정말 많은 도움을 받았습니다. 후배들에게는 이비인후과 의사는 '외과의사'라는 점을 강조합니다. 두경부암 환자들은 암 치료 후에 발음도, 음식 먹는 것도 불편해지고, 외관이 변하기도 합니다. 그만큼 두경부암 전문의는 환자를 위해 어떤 수술을 해야 할지 고민해야 합니다. 그 생각과 사명감을 가져야 합니다. 제가 꾸준히 새로운 수술법을 개발하면서 환자 만족도를 높이려는 이유도 그 맥락에서입니다.

명의의 특강 **구인두암**

암 제거와 기능 보존, 맞춤형 치료로 두 마리 토끼 잡기!

편도, 혀뿌리 등 목 안쪽에 생기는 구인두암은 분명 두려운 병이지만, 정확히 진단하고 적절히 치료하면 좋은 결과를 기대할 수 있는 경우가 많다. 전문적인 평가와 충분한 상담을 통해 자신에게 맞는 치료를 선택하는 것이 중요하다.

글 고윤우 교수(이비인후과) **포토그래퍼** 최재인 **이미지** 셔터스톡



입을 크게 벌리고 거울을 보면 목젖과 편도, 혀의 뒤쪽 일부가 보인다. 우리가 흔히 '목 안쪽'이라고 부르는 이 부위 가운데 편도, 혀뿌리, 연구개, 인두 뒷벽을 포함하는 영역을 의학 용어로 '구인두'라고 한다.

구인두에 암이 생기면 단순히 암을 없애는 것만으로 치료가 끝나지 않는다. 치료 후에도 잘 먹을 수 있는지, 말을 잘할 수 있는지, 숨 쉬는 데 문제가 없는지, 침 분비나 미각은 어떤지, 목의 움직임과 외모에 어떤 영향을 미치는지 등을 함께 고려해야 한다. 따라서 구인두암의 치료 목표는 암을 정확히 치료하는 동시에 환자가 최대한 일상생활을 회복할 수 있도록 돕는 것이다.

흡연, 음주, 인유두종바이러스

구인두암을 포함한 두경부암의 대표적 위험인자로 흡연과 음주가 잘 알려져 있다. 담배와 술은 입안과 목 점막에 반복적인 손상을 주고, 오랜 시간이 지나면서 암 발생 위험을 높인다. 특히 흡연과 음주를 모두 즐기는 사람은 그 위험이 더욱 크다.

최근에는 또 하나의 중요한 원인이 알려졌다. 바로 인유두종바이러스(HPV)다. HPV 관련 구인두암은 전통적인 흡연 및 음주 관련 구인두암과는 조금 다른 특징을 보인다. 상대적으로 젊은 연령에서 발견되며, 목에 만져지는 림프절 전이로 처음 병원을 찾는 경우도 많다. 또한 같은 구인두암이라도 HPV 관련 암은 치료 반응과 예후가 비교적 좋은 편이다.

HPV 양성 구인두암의 경우, 치료 강도를 줄여도 같은 치료 성적을 유지하면서 부작용을 줄일 수 있을지에 관한 연구가 전 세계적으로 활발히 진행되고 있다. 치료 후 오래 생존하는 환자가 많아지면서 삼킴 장애, 구강 건조, 치아 문제, 턱뼈 합병증, 목의 섬유화 같은 장기 후유증을 줄이는 것이 중요한 과제가 되었기 때문이다. 하지만 현재 시점에서 모든 HPV 양성 구인두암 환자에게 치료를 약하게 하는 것은 안전하지 않다. 치료 강도를 낮췄을 때 암 조절률이나 생존율이 떨어질 수 있기 때문이다. 따라서 치료 강도 완화는 환자의 위험도를 매우 신중하게 평가하고, 충분한 근거가 있는 치료 계획 안에서 시행해야 한다.



목의 통증이나 이물감, 또는 혹이 느껴진다면

구인두암 초기에는 증상이 뚜렷하지 않을 수 있다. 편도나 혀뿌리는 입을 벌려도 잘 보이지 않는 깊은 위치에 있기 때문에 작은 병변은 쉽게 놓칠 수 있다. 실제로 구인두암은 목에 혹이 만져져 병원을 찾았다가 발견되는 경우가 적지 않다. 암이 처음 발생한 부위보다 목 림프절 전이가 먼저 눈에 띄는 것이다.

한쪽 목에 만져지는 혹, 한쪽 편도만 커져 보이는 경우, 목 안의 이물감, 삼킬 때 통증, 귀로 뻗치는 통증, 피 섞인 가래, 설명되지 않는 체중 감소, 입 냄새, 입을 벌리기 어려움 등의 증상이 2-3주 이상 계속된다면 이비인후과 진료를 받아보기를 권한다. 감기나 편도염처럼 시작했더라도 잘 낫지 않거나 한쪽만 증상이 계속된다면 단순 염증으로 넘기지 않는 것이 좋다.

목의 혹도 마찬가지다. 성인에서 목 림프절이 2-3주 이상 지속되거나 점점 커진다면 검사가 필요하다. 통증이 없다고 안심할 수는 없다. 암의 림프절 전이는 오히려 아프지 않게 만져지는 경우도 많다.

목에 혹이 만져지거나, 한쪽 목 안의 통증이나 이물감이 오래 지속되거나, 삼킴 통증과 귀 통증이 반복된다면 이비인후과 진료를 받아보기를 권한다. 암 조기 발견은 치료 범위를 줄이고, 치료 후 기능을 보존하는 데 큰 도움이 된다.

암의 위치와 범위, HPV 관련성 확인

구인두암 진단은 이비인후과 진찰에서 시작된다. 입안과 목 안을 관찰하고, 필요하면 내시경으로 편도, 혀뿌리, 후두, 하인두까지 자세히 확인한다. 그리고 의심되는 병변이 있으면 조직검사를 시행한다. 목 림프절이 커져 있는 경우에는 초음파 유도하 세침흡인검사나 조직검사를 시행하기도 한다.

암이 확인되면 CT, MRI, PET-CT 같은 영상검사를 통해 암의 범위와 림프절 전이 여부, 전신 전이의 가능성 등을 평가한다. 구인두암에서는 암이 편도나 혀뿌리에 국한되어 있는지, 주변 근육이나 후두개, 연구개, 턱뼈 주변 구조로 퍼졌는지, 목 림프절 전이가 어느 부위에 어느 정도 있는지 등을 살핀다.



최근 구인두암 진단에서 중요한 검사 중 하나는 p16 면역염색이다. p16은 HPV 관련성을 추정하는 데 널리 사용되는 표지자다. HPV 관련 구인두암은 일반적인 구인두암과 병기 체계 및 예후 평가가 다르기 때문에, p16 또는 HPV 상태 확인은 치료 계획을 세우는 데 매우 중요하다.

암은 깨끗하게, 기능은 최대한 보존하도록

초기 구인두암에서는 수술 또는 방사선치료가 모두 가능한 경우가 있다. 수술은 암을 직접 제거하고 정확한 병리 결과를 얻을 수 있다는 장점이 있다. 최근에는 입을 통해 접근하는 경구강 수술, 경구강 레이저수술, 경구강 로봇수술 등이 발전하면서 외부 절개를 줄이고 기능을 보존하는 치료가 가능해졌다.

구인두는 삼킴과 발음에 중요한 부위이므로, 환자에 따라서는 수술 없이 암 부위를 치료할 수 있는 방사선치료가 더 적합할 수 있다. 진행된 구인두암에서는 방사선치료와 항암치료를 함께 시행하는 동시 항암방사선치료가 표준치료로 사용된다. 수술 후 병리 결과에서 재발 위험이 높다고 판단되는 경우에도 보조 방사선치료 또는 항암방사선치료가 필요할 수 있다.

치료 방법을 선택할 때는 어떤 치료가 암을 가장 잘 조절할 수 있는지, 치료 후 삼킴과 발음은 어떻게 될지, 구강 건조나 미각 변화, 영양 문제, 치아와 턱뼈 합병증은 어느 정도 예상되는지 등을 종합적으로 고려해야 한다. 따라서 구인두암 치료에는 이비인후과, 방사선종양학과, 종양내과, 영상의학과, 병리과, 치과, 재활의학과, 영양팀 등 여러 분야의 협력이 필요하다.

선행항암치료와 경구강 로봇수술 결합한 치료 전략

암이 크거나 주변 조직으로 퍼져 있어 바로 수술하기 어렵거나, 수술 범위가 너무 커질 것으로 예상되는 경우에는 수술이나 방사선치료 전에 항암치료를 먼저 시행하기도 한다. 이러한 선행항암치료로 종양이 줄어들면 수술 범위를 줄일 수 있고, 일부 환자에서는 후두, 혀, 인두 같은 중요한 장기를 보존할 가능성이 높아진다. 또한 선행항암치료에 암이 얼마나 잘 반응하는지 보면서 이후 치료 전략을 세우는 데 도움을 받을 수 있다.

연세암병원 두경부암센터는 구인두암 환자에서 선행항암치료와 경구강 로봇수술을 결합한 치료 전략을 연구하고 시행해왔다. 먼저 항암치료로 암의 크기와 범위를 줄인 뒤, 입을 통해 로봇수술로 암을 절제하고, 수술 후 최종 병리 결과에 따라 추가 방사선치료나 항암방사선치료의 필요성을 결정하는 방식이다. 일률적으로 강한 치료를 적용하기보다 개별 환자에게 가장 적합한 치료 전략을 선택하는 것이다.

Dr. 고윤우의 CHOICE
☞ 금연, 절주, HPV 백신

구인두암을 완전히 예방하는 방법은 없지만 위험을 줄일 수는 있다. 담배를 피우지 말고, 과도한 음주를 피하며, HPV 백신 접종을 고려하는 것이다. HPV 관련 구인두암은 남성에서 상대적으로 많이 발생하므로 HPV 백신 접종은 남녀 모두에게 의미가 있다.

PD-L1 많이 발현될수록 면역항암치료 효과 높아

최근에는 면역항암치료가 주요 치료 전략 중 하나로 사용되고 있다. 일반적인 항암치료는 빠르게 자라는 암세포를 직접 공격하는 반면, 면역항암치료는 우리 몸의 면역체계가 암세포를 더 잘 알아보고 공격할 수 있도록 돕는 방식이다.

두경부암에서 면역항암치료는 주로 재발했거나 다른 장기로 전이된 경우에 사용된다. 특히 암 조직에서 PD-L1이라는 면역 관련 단백질이 많이 발현되면 면역항암치료의 효과가 더 좋을 수 있다. 최근에는 수술 전 치료나 방사선치료와의 병합치료로 면역항암제를 사용하는 연구도 진행 중이다.

그러나 면역항암치료가 모든 환자에게 효과 있는 것은 아니며, 면역체계가 과도하게 활성화되면서 피부, 장, 폐, 간, 갑상선 등 여러 장기에 염증성 부작용이 생길 수 있다. 따라서 면역항암치료는 환자의 암 상태, PD-L1 발현, 전신 상태, 이전 치료력, 부작용 위험을 종합적으로 고려해 결정한다.

로봇수술로 정밀성 높이고 흉터 줄인다

구인두암 치료에서 로봇수술은 중요한 발전 중 하나다. 경구강 로봇수술은 피부를 절개하지 않고 입을 통해 로봇 기구를 넣어 암을 절제하는 방법이다. 깊고 좁은 부위를 3차원의 확대된 시야로 보면서 섬세한 수술이 가능하므로 외부 절개를 줄이고, 기능 보존을 기대할 수 있다.

목 림프절 전이가 동반되는 경우에는 림프절 수술이 필요할 수 있는데, 기존의 경부절제술은 목 앞쪽이나 옆쪽에 절개를 넣어 림프절을 제거한다. 그러나 연세암병원 두경부암센터 이비인후과에서는 귀 뒤쪽의 잘 보이지 않는 부위를 통해 로봇으로 경부 림프절을 절제하는 후이개 접근 로봇 경부절제술을 시행해왔다. 이 수술은 암 치료의 원칙을 지키면서도 눈에 띄는 목 흉터를 줄일 수 있으며, 경부절제술 후 발생 가능한 기능 장애를 최소화할 수 있다.

그러나 로봇수술이 모든 환자에게 가능한 것은 아니다. 암의 크기와 위치, 림프절 전이 범위, 주변 혈관 및 신경과의 관계, 이전 수술이나 방사선치료 여부, 환자의 전신 상태를 종합적으로 고려해야 한다. 가장 중요한 기준은 언제나 안전하고 정확한 암 치료다.



치료 후 관리도 치료의 일부다

구인두암 치료 후에는 정기적인 추적 관찰이 중요하다. 재발 여부를 확인하고, 삼킴 기능과 영양 상태, 구강 건강, 통증, 목의 부종과 섬유화, 말하기와 호흡 문제를 함께 관리해야 한다. 삼킴 장애가 있는 경우에는 연하 평가와 재활치료가 필요할 수 있다. 방사선치료 후에는 침 분비가 줄고 충치나 잇몸 문제가 생기기 쉬우므로 구강 위생, 불소 치료, 정기검진 등 치과 관리가 필요하다. 영양 상태가 나쁘면 회복이 늦어질 수 있어 영양 상담도 도움이 된다.

금연과 절주도 중요하다. 흡연은 치료 반응을 떨어뜨리고, 재발과 2차암의 발생 위험을 높일 수 있다. 암 진단 후라도 금연과 절주는 분명한 의미가 있다. 지금부터라도 줄일 수 있는 위험을 최대한 줄여야 한다.



뻣뻣한 목과 손발 저림, 원인은 뼈처럼 굳어가는 인대?!

최근 들어 젓가락질이 서툴러지거나,
계단을 내려갈 때 다리가 묘하게
불안정하게 느껴진다면 대부분은
'나이 탓이겠지' 하고 넘기기 쉽다.
그러나 이런 증상은 목뼈 안쪽에서
척수가 눌리면서 나타나는 신호일 수 있다.
대표적인 원인 중 하나가
'후종인대골화증'이다.

글 이창규 교수(신경외과)
포토그래퍼 최재인 이미지 셔터스톡

목뼈 안쪽 인대가 뼈처럼 굳어간다

후종인대는 척추관 안에서 척추체의 뒤쪽, 척수의 앞쪽을 따라 세로로 이어지는 인대다. 척추의 안정성을 유지하고 목이 과도하게 굽혀지는 것을 막는 역할을 한다.
후종인대골화증(Ossification of the Posterior Longitudinal Ligament)이란 이 인대 조직에 비정상적으로 뼈가 형성되는 질환이다. 단순히 칼슘이 쌓이는 석회화와 달리, 인대 일부가 실제 뼈 조직으로 바뀌는 '이소성 골화'에 해당한다. 골화된 인대가 점차 두꺼워지면 척추관이 좁아지고, 그 안을 지나는 척수가 압박받게 된다. 이로 인해 손발 저림, 손의 기민성 저하, 근력 저하, 보행장애가 나타날 수 있으며, 심한 경우 사지마비로 이어질 수 있다.
후종인대골화증은 서양인보다 동아시아인에서 훨씬 흔하다. 국내 유병률은 전체 인구의 약 0.4-3%로 추정되고, 남성이 여성보다 약 2배 많이 발생하며, 주로 40-60대 연령대에서 진단된다. 한국인에게 더 많이 생기는 정확한 이유는 아직 전부 밝혀지지 않았지만, 유전적 요인이 크게 관여하는 것으로 알려져 있다. 당뇨병과 비만 등 대사질환과의 연관성도 보고되어 있다. 가족 중 후종인대골화증을 진단받은 사람이 있다면 정기검진을 받아보는 것이 좋다.

아직 베일에 싸여 있는 발병 기전

후종인대골화증은 인대세포가 연골세포로 분화한 뒤, 뼈가 자라는 정상적인 과정(내연골성 골화)을 그대로 거쳐 뼈로 바뀐다. 즉 원래 뼈가 생기지 않아야 할 자리에 뼈가 생기는 질환(이소성 골화)이다.



뼈 형성과 관련된 BMP(골형성단백질), Wnt(신호 전달 경로) 등이 이 과정에 관여하는 것으로 보고되어 있으나, 전체적인 발병 기전은 아직 규명 중이다.
발병 기전이 완전히 규명되지 않은 만큼 후종인대골화증은 아직 해결해야 할 과제가 많다. 세브란스병원 신경외과 척추팀은 임상연구뿐만 아니라, 발병 기전을 세포 및 유전자 수준에서 이해하기 위한 기초연구도 함께 진행하고 있다. 골화 과정에 관여하는 세포 유형과 신호 경로를 분석하고, 동아시아인에서 후종인대골화증 발생률이 높은 유전적 배경을 밝히는 것이 연구의 주요 방향이다. 이를 통해 향후 골화 진행을 억제하거나 예방하는 치료 전략 개발의 근거를 마련하고자 한다.

조용히, 그러나 꾸준하게 진행한다

후종인대골화증이 까다로운 이유 중 하나는 초기 증상이 거의 없다는 점이다. 뒷목이 뻣뻣하거나 어깨가 결리는 증상은 피로나 나이 탓으로 여기기 쉽다. 그사이 인대의 골화는 조용히 진행된다. 10년 이상 추적한 연구에서는 약 절반의 환자에서 영상학적으로 골화가 진행한 것으로 보고됐다.
다만 영상에서 골화가 커지는 것과 신경 증상이 악화되는 것이 반드시 일치하지는 않는다. 골화가 진행해도 증상이 거의 없는 환자가 있는 반면, 골화의 크기 변화가 크지 않아도 목의 움직임과 척추관의 크기에 따라 척수병증이 발생할 수 있다.
골화가 진행될수록 척추관을 차지하는 비율이 높아진다. 이 척추관 점유율이 60%를 넘어서면 척수 손상 위험이 급격히 커진다. 한번 손상된 척수는 완전히 회복되기 어렵다. 따라서 후종인대골화증은 증상이 생기기 전에, 혹은 아주 초기에 발견하는 것이 무엇보다 중요하다.

젓가락질, 단추 채우기, 글씨 쓰기가 불편해진다

경추 척수병증의 대표적인 초기 증상 중 하나는 손의 기민성 저하다.

젓가락질이 어색해지거나, 단추를 채우기가 불편해지거나, 글씨가 예전 같지 않다는 느낌이 드는 것이 대표적이다. 이는 척수 안쪽의 신경이 먼저 압박받기 때문에 나타나는 것으로 후종인대골화증에서 특히 눈여겨봐야 할 증상이다. 이후에는 팔다리가 저리고 감각이 둔해지며, 다리에 힘이 빠지고 걸음걸이가 불안정해진다. 병이 더 진행되면 배뇨와 배변장애가 생길 수 있고, 심한 경우 사지마비로 이어진다.

꼭 기억해야 하는 사실은 후종인대골화증 환자는 가벼운 충격에도 심각한 척수 손상이 생길 수 있다는 점이다. 척추관이 이미 좁아져 있기 때문에, 일반인에게는 아무렇지 않을 낮은 곳에서의 낙상이나 가벼운 교통사고도 위험할 수 있다. 후종인대골화증 환자가 목에 충격을 받았다면 반드시 빠르게 전문의를 찾아가야 한다.

인대의 골화, 척수 압박, 신경 손상 확인

목 통증이나 손발 저림이 있을 때는 우선 경추 X-ray로 골화 여부를 확인한다. CT 검사는 골화의 정확한 범위와 두께, 형태를 파악하는 데 필수적이며, 수술 계획을 세울 때 가장 중요하게 활용된다. 후종인대골화증의 형태는 크게 특정 마디에만 생기는 분절형, 여러 마디에 걸쳐 이어지는 연속형, 두 가지가 섞인 혼합형, 국소적으로 발생하는 국소형으로 분류되며, 형태에 따라 치료 방향이 달라진다.
MRI는 척수가 얼마나 눌리고 있는지, 신경 손상이 있는지 확인하는 데 중요한 검사다. 척수에 밝은 신호 변화가 보이면 신경 손상이 이미 진행되고 있다는 의미다.
최근에는 목을 앞뒤로 굽히고 편 상태에서 찍는 동적 X-ray가 수술 방법 결정에 중요하게 쓰이는데, 여기서 등장하는 개념이 'K-line'이다. 경추 2번과 7번의 중간 점을 이은 선을 기준으로, 굳어진 인대가 이 선을 벗어나지 않으면 K-line 양성(+), 벗어나면 음성(-)으로 분류한다. 특히 목을 앞으로 굽혔을 때의 변화(굴곡 K-line)는 평소에 드러나지 않던 압박을 확인하는 데 도움이 된다.

수술, 언제 어떤 방법이 좋을까?

증상이 가볍고 척수 압박이 심하지 않다면 먼저 약물치료나 물리치료, 목 보조기 등 보존적 방법을 시도해볼 수 있다. 이미 굳어진 인대를 녹이거나 되돌리는 치료는 없기 때문에, 보존적 치료는 어디까지나 증상을 완화하는 것이 목적이다.
신경 증상이 진행되거나 척수 압박이 심해지면 수술을 권장한다. 수술 방법은 크게 세 가지다. 첫째, 목 앞을 통해 굳어진 인대를 직접 제거하는 '전방접근 감압 및 유합술'이다. 압박 원인을 근본적으로 없앨 수 있어 신경 회복 효과가 가장 좋지만, 삼킴 불편이나 척수액 누출 같은 합병증이 생길 수 있다. 둘째, 목 뒤쪽에서 척추관을 넓혀주는 '추궁성형술'로, 여러 마디에 걸친 광범위한 골화에 적합하고 목 움직임을 잘 보존할 수 있다. 특히 K-line이 양성이고 목의 정상적인 커브가 유지된 환자에게 효과적이다. 셋째, 척추관을 넓히면서 나사못으로 고정하는 '후방 감압 고정술'로, 목이 앞으로 굽어 있거나 K-line이 음성인 환자에서 추궁성형술보다 더 나은 결과를 기대할 수 있다.
어떤 방법이 맞는지는 골화의 범위와 형태, 목의 정렬 상태, 환자의 전신 건강 상태 등을 종합해서 결정한다. 수술 방법에는 정답이 없다. '환자에게 맞는 수술'을 찾는 것이 중요하다.

척추관 점유율, 신경기능의 변화 추이

수술 시점을 결정할 때 척추관 점유율 수치만큼 중요한 것은 신경기능의 변화 추이다. 영상검사에서 골화가 상당히 진행된 것이 확인되더라도 신경기능이 유지되고 증상이 안정적이라면 경과 관찰이 우선이다.
반면 MRI에서 척수 신호 변화가 나타나거나, 손 기민성 저하, 보행 불안정 등의 증상이 진행 중이라면 수술을 적극적으로 고려해야 한다.

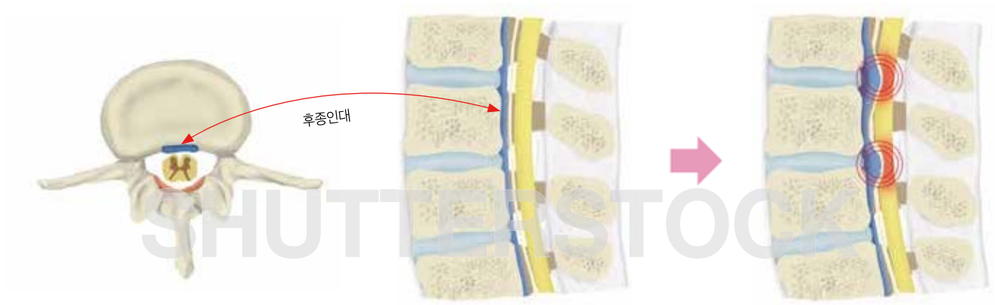

정상 후종인대(왼쪽)와 후종인대골화증(오른쪽). 후종인대가 뼈처럼 굳어 두꺼워지면서 척수를 압박한다.

후종인대골화증 환자를 위한 Dr. 이창규의 특급 조언

- **목 보호하기** 후종인대골화증 진단 후에는 척수에 추가 손상을 주지 않는 것이 핵심이다. 격렬한 스포츠, 롤러코스터, 번지점프처럼 목에 급격한 충격이 가해지는 활동을 피하고, 자동차에 탑승할 때는 헤드레스트 높이를 조정해 목을 받친다. 스마트폰을 장시간 사용하거나 모니터를 낮게 두는 등 목을 오래 앞으로 숙이는 자세는 척수에 지속적인 부담을 주므로 교정이 필요하다.
- **적절한 운동** 수영이나 평지 걷기처럼 목에 충격이 적은 운동이 권장된다. 반면 목을 과도하게 젖히거나 중량을 다루는 운동은 피하는 것이 좋다.
- **체중 조절** 비만은 후종인대골화증의 위험인자이자 증상 악화 요인이므로 체중 관리가 중요하다.
- **정기검진** 아무런 증상이 없더라도 1-2년에 한 번은 영상검사로 골화 진행 여부를 확인한다.



SHUTTERSTOCK

척수는 손상이 진행될수록 회복 가능성이 낮아지므로, 증상이 악화되는 시점을 놓치지 않는 것이 중요하다. 척추관 점유율이 50%를 넘으면 수술을 고려하고, 60% 이상이면 증상이 가볍더라도 수술을 권유하는 경우가 많다. 다만 이 수치는 절대적 기준이 아니며, 환자의 나이와 전신 건강 상태, 증상 양상을 종합해 결정한다.

현재 골화의 진행을 억제하거나 되돌리는 약물은 임상적으로 확립된 것이 없다. 소염제와 진통제는 통증 완화를 위한 보조적 수단으로만 사용된다. 현시점에서 수술은 척수 압박을 해소할 수 있는 유일하고도 근본적인 치료다.

더 정밀하고 개인화된 치료를 위하여

세브란스병원 신경외과 척추팀은 후종인대골화증 환자에게 최적화된 치료를 제공하기 위한 연구를 이어가고 있다. 최근에는 세브란스병원(신촌, 강남, 용인)이 함께 참여한 다기관 연구에서 535명의 다분절 경추 후종인대골화증 환자를 분석했다. 이 연구에서 특히 주목한 것은 앞서 설명한 '동적 K-line'의 임상적 의미였다. 연구 결과는 흥미로웠다. 평소 중립 자세에서 K-line이 양성인 환자라도, 목을 앞으로 굽혔을 때 음성으로 바뀌는 경우가 전체의 약 절반에 달했다. 이렇게 동적으로 K-line이 바뀌는 환자는 그렇지 않은 환자에 비해 수술 후 신경 회복이 유의미하게 떨어졌다. 즉, 정적인 사진 한 장만으로는 놓칠 수 있는 중요한 정보가 목을 움직인 상태에서의 촬영에 담겨 있었던 것이다.

또한 목을 굽혔을 때 K-line과 굳어진 인대 사이의 거리(FK-line distance)가 크고, 수술 후 이 거리가 더 늘어날수록 신경 회복 경과가 좋았다. 이 발견은 수술 전 계획 단계에서 어떤 방법을 선택할지, 수술 후 어느 정도의 회복을 기대할 수 있는지를 예측하는 데 실질적인 도움이 된다.

이 외에도 경추 외상 후 강직성 척추염과 후종인대골화증 환자의 임상 특성 비교, 수술 후 경추 정렬 변화와 임상 결과의 연관성 분석 등 다양한 연구를 통해 후종인대골화증 환자에게 더 정밀하고 개인화된 치료를 제공하기 위한 근거를 쌓아가고 있다.



이창규 교수(신경외과) **진료 분야** : 후종인대골화증, 척추디스크, 척추협착증, 척추 내시경수술

"후종인대골화증은 드문 병이 아닙니다. 무섭다고 피할 수 있는 병도 아닙니다. 그렇지만 제때 발견하고 올바르게 치료하면 충분히 일상을 되찾을 수 있는 병이기도 합니다. 젓가락질이 어색해지거나, 걸음이 불안정해지거나, 손발이 자주 저린다면 '나이 탓'이라고만 여기지 말고 한 번쯤 전문의와 상담해보기를 권합니다. 세브란스병원 신경외과 척추팀은 오랜 경험과 지속적인 연구를 바탕으로 환자 한 분 한 분의 증상과 삶의 방식에 맞춰, 가장 적합한 치료를 함께 찾아드리고 있습니다."

● George Isaya Okoth Orerah(조지 이사야 오코트 오레라)

케냐 마차코스 카운티 리퍼럴 병원(Machakos County Referral Hospital)에서 일반외과 전문의로 근무하고 있다. 박형석 교수(유방외과)의 지도 아래 1년 과정으로, 최소 침습 유방수술을 중심으로 연수받고 있다.



협력 위에 더해진 정밀함, 유방외과의 새로운 가능성

글 George Isaya Okoth Orerah(조지 이사야 오코트 오레라) 포토그래퍼 최재인

일반외과 전문의로 일하면서 가장 많은 관심을 갖게 된 분야는 유방외과였다. 지역 병원에서 다양한 유방암 환자를 만나면서 보다 정교한 수술 기법과 치료 시스템의 필요성을 절감했다. 환자들에게 더 발전된 의료를 제공하기 위해 세계적 수준의 교육 환경을 찾던 중 세브란스병원의 연구 성과와 임상 역량을 접했고, 에비슨 국제펠로우십(AIF) 프로그램을 통해 연수 기회를 얻게 되었다.

현재 유방외과 분야를 중심으로 유방 종양성형술(Oncoplastic Breast Surgery), 최소 침습 수술, 로봇 보조 유방수술을 연수하고 있다. 특히 로봇 및 내시경 유방수술은 케냐에서 쉽게 경험하기 어려운 분야로, 수술의 정밀성뿐 아니라 환자의 삶의 질까지 고려하는 치료의 가치를 체감할 수 있었다.

> 세브란스병원에서 가장 인상 깊었던 것은 협업 중심의 진료 문화다. 외과, 종양내과, 병리과, 영상의학과를 비롯한 다양한 분야의 전문가들이 긴밀하게 협력하고, 팀 전체의 논의를 통해 중요한 의사결정을 내림으로써 환자 중심 진료를 실현하고 있다. 또한 첨단 의료기술이 환자에 대한 배려와 조화를 이루고 있다는 점도 의미 있게 다가왔다. 세계 최초로 로봇수술 5만 건을 달성한 세브란스병원은 정밀의료의 현재와 미래를 보여주는 현장이었다.

연수 과정 역시 체계적으로 운영되었다. SIF-PC(Severance International Fellowship Prime Course)를 통해 한국어와 문화, 연구 방법론 등을 배우고 각 진료과에서 단계적으로 임상 경험을 쌓았다. 이후 교수님의 세심한 지도 아래 진료와 수술에 참여하며 근거 중심 의학에 기반을 둔 의사결정 과정을 경험했고, 복잡한 환자 사례를 통해 임상적 시야를 넓힐 수 있었다.

이 과정에서 가장 큰 도움을 주신 분은 박형석 교수님(유방외과)이다. 박형석 교수님은 최소 침습 유방수술의 기초부터 고난도 술기까지 세심하게 지도해주셨고, 새로운 분야에 도전할 수 있는 자신감을 심어주셨다. 또한 박진용 교수님과 최바울 교수님, 의료선교센터, AIF 프로그램 관계자들의 지원이 있었기에 이번 연수가 가능했다. SIF-PC 동기들과 AIF 동료들, 그리고 유방외과 의료진 역시 한국 생활에 적응하는 데 큰 힘이 되어주었다.

언어와 문화 차이에 대한 걱정도 있었지만 주변 사람들의 도움 덕분에 빠르게 적응할 수 있었다. 특히 가족과 함께 서울, 부산, 제주를 여행하며 보낸 시간은 가장 행복한 추억으로 남았다.

이번 연수를 통해 로봇 및 내시경 유방수술의 가능성을 확인한 만큼, 앞으로는 로봇 갑상선 수술과 내분비외과 전반으로 전문성을 확장하고 싶다. 세브란스병원에서 배운 지식과 경험을 바탕으로 케냐의 유방암 치료 수준 향상과 외과 교육 발전에 기여하는 것이 나의 목표다. 환자 중심 의료의 가치와 협력의 중요성은 앞으로의 진료와 교육 활동 속에서도 이어질 소중한 자산이 될 것이다.



CMB의 지원으로
연세대 의과대학 건물이
완공되었음을 알리는
기념 동판.
의과대학 본관 1층
로비에 있다.

명예의 전당에 새겨진 이름, China Medical Board

연세대학교 의과대학 로비 동판에 새겨진 낯선 이름, China Medical Board. 1914년 미국 록펠러재단이 중국의 의학 발전을 위해 세운 이 조직은 어떻게 세브란스병원과 인연을 맺게 되었을까?

글 김세훈 교수(동은의학박물관장) **사진 제공** 동은의학박물관

연세대학교 의료원 소속의 여러 학교(의과대학, 치과대학, 간호대학, 보건대학원 등)와 세브란스병원은 수많은 이들의 정신적, 물질적 후원과 헌신 위에 세워진 기관이다. 연세대학교 의료원은 '기부자 명예의 전당'이라는 세브란스병원 본관 앞 명판과 온라인 페이지를 통해 이 헌신을 기념하고 기억하고 있다.

명예의 전당은 기부 규모에 따라 1885 클럽, 세브란스 클럽, 알렌 클럽 등으로 나뉘는데, 그중 1885 클럽 명단의 가장 마지막에 낯선 이름 하나가 눈에 띈다. China Medical Board. 이 이름은 의과대학 로비 한쪽 벽에 기념 동판으로도 남아 있다. 동판에는 이런 문장이 새겨져 있다. "이 건물과 이 건물에 속하는 모든 시설은 자비로운 의술을 가르치는 것과 보다 나은 의학의 발전을 위하여 미국에 있는 촤이나 메디칼 보오드에서 기증한 것임."

록펠러의 부(富), 의학으로 향하다

China Medical Board(이하 CMB)는 이름에서 짐작할 수 있듯, 미국 록펠러재단이 중국의 의학 발전을 지원하기 위해 만든 조직이다. 그렇다면 록펠러재단은 왜 중국의 의학 발전에 관심을 갖게 되었을까?

석유사업으로 막대한 부를 축적한 록펠러(John D. Rockefeller)는 공공의 이익에 도움이 되는 사업을 하길 원했고, 이 목적에 가장 적합한 분야가 의학과 보건이라고 판단했다. 1901년 록펠러의학연구소를 설립했고, 초대 소장으로 의학자이자 의학교육가인 웰치(William H. Welch)가 취임했다.

이 공익사업의 내용과 방향을 구상해 록펠러에게 제안한 인물은 침례교 목사 출신인 게이츠(Frederick T. Gates)였다. 그는 미국에 의학연구기관을 설립하고 보건사업을 시행하고자 했으며, 그 범위를 아시아 지역까지 넓히고자 했다. 이 구상을 조직적으로 추진하기 위해 1913년 5월 록펠러재단이 공식 설립되었다. 재단의 주요 관심사는 공중보건과 의학교육, 의학연구였다. 재단 이사 게이츠와 초대 사무국장 그린(Jerome D. Greene)은 극동 지역, 그중에서도 중국에서 이 사업을 실행하는 데 큰 관심을 갖고 있었다.

북경으로 떠난 조사단

그린은 1913년 10월 22일 열린 모임에서 현지 조사를 구체적으로 제안했다. 그 연장선상에서 중국에서 시행할 의학교육과 연구 사업을 논의하는 'The China Conference'가 이듬해인 1914년 1월 19일에 열렸다. 이 모임에는 록펠러를 비롯해 주요 선교부 임원들, 중국에서 활동하는 선교사들, 중국 거주 경험이 있는 미국인들이 초청되었다.

모임 이틀 후인 1914년 1월 21일, 록펠러재단 이사회는 컨퍼런스에서 논의된 내용을 바탕으로 두 가지를 결정했다. 첫째는 의학 분야의 사업을 중국에서 시행한다는 것, 둘째는 새로운 기관을 만드는 방식이 아닌 선교기관이든 정부기관이든 기존 기관을 바탕으로 진행한다는 것이었다. 이 결정에 따라 먼저 중국의 의료와 의학교육 상황을 조사해 보고서를 작성하기로 하고, 내과의사 피바디(Francis W. Peabody)를 단장으로 'China Medical Commission'을 결성해 중국으로 향했다.

1914년 4월 북경에 도착한 이들은 4개월간 현지 조사를 했다. 그 결과 중국에서 대규모의 공중보건사업이나 의학연구사업을 시작하는 것은 시기상조이므로, 우선 의학교육 지원에 집중하는 것이 좋겠다는 제안이 담긴 보고서를 제출했다. 일차적으로 북경의 연합의과대학을 집중 지원하고, 이차적으로 상해 지역에서도 같은 사업을 진행하자는 내용이 담겨 있었다.

'연합'이라는 이름으로 세워진 학교

록펠러재단 이사회는 이 보고서를 긍정적으로 받아들여 같은 해 11월 30일 회의에서 보고서의 제안을 실행할 조직을 만들기로 결의했다. 그렇게 'China Medical Board of Rockefeller Foundation'이 탄생했다. CMB는 약 열흘 뒤인 1914년 12월 11일 첫 회의를 열고 곧바로 사업을 실행에 옮겼다. 먼저 20만 달러를 들여 북경의 연합의과대학(Union Medical College)을 인수하고, 학교 이름을 북경협화의과대학(Peking Union Medical College)으로 바꾸었다.

원래 북경의 연합의과대학은 1906년 영국 런던선교회, 미국 북장로교회, 미국 해외 선교위원회가 '연합'해 설립한 학교였다. 이 모델에 따라 1913년 조선에서 여러 개신교 선교부가 '연합'으로 운영 및 후원한 것이 서울의 세브란스연합의학교(Severance Union Medical College)다.

_ 다음 호에 계속



● 환자이자 보호자의 마음으로 기부한 변윤성, 박세진 부부



하늘이 내려준 몫이
조금 생기면
나누는 게 맞다고
생각해요

기업과 공직을 두루 거친 변윤성 피치홀딩스 대표와 아내 박세진 부사장. 박 부사장의 안과 질환으로 세브란스와 인연을 맺은 이후 어린이병원과 안과병원, 사회사업후원금으로 1억 원을 기부했다. "살펴서 나누라"는 섬세한 마음이 오늘도 두 사람을 움직인다.

에디터 오수경 포토그래퍼 최재인

나눔의 나침반을 따라

인터뷰 일정을 조율할 때, 변윤성 대표는 인터뷰 때 어떤 옷을 입으면 좋을지를 먼저 물었다. 오랜 공직 생활에서 몸에 밴 습관이라고 했다. 경제학을 공부한 후 기업과 공직을 두루 거친 그는, 1990년대 중반 젠슨 황의 요청으로 엔비디아 한국 법인의 초석을 놓았고, 한국석유공사 상임감사위원으로 국민의 세금이 제대로 쓰이는지 살피는 자리에서 3년간 몫을 감당하기도 했다. 그 경험을 눈여겨본 국제자산운용에서 감사를 맡아달라 청해왔고, 지금은 그 자리를 지키며 부부가 함께 피치홀딩스도 운영한다. 그 이력의 한편에서, 그는 오랫동안 조용히 나눔을 실천해왔다.

나눔의 뿌리에는 아버지가 있다. 아버지는 파주에서 무너져가던 학교를 인수해 새로 세우고, 방과 후 아이들을 돌봐 마을로 데려다주는 일까지 손수 챙겼다. "네 배를 채우기 전에, 주변에 어려운 사람이 있는지부터 살펴서 나눠라." 아버지의 가르침은 그의 '나눔 나침반'이 되었다. 성동구에 회사가 있던 시절에는 조손 가정과 한부모 가정 등 도움이 필요한 가정을 찾아, 아이들이 고등학교를 마칠 때까지 매달 도왔다.

알아주는 이도 표창장도 없었지만, 나눔을 멈추지 않은 이유를 그는 마라톤에 빗댔다. "달릴 때는 숨이 차고 힘들죠. 그런데 자꾸 뛰다 보면 그 고통이 어느 순간 희열로 바뀌어요. 나눔도 비슷한 것 같아요. 돈이라는 건 붙잡고 있으면 절대 손을 펼 수 없는데, 손을 펴고 나누면서 즐거우니까 자꾸 펴게 되는 거죠." 변 대표에게 나눔은 익숙한 일상이다. "누구든 하늘이 내려준 몫이 조금 생기면, 그만한 기회를 얻지 못한 이들과 나누는 게 맞다고 생각해요. 자랑할 일은 아니고, 그냥 삶의 일부 아닌가 싶어요."

"우리, 같이 합시다"

세브란스와 인연을 맺은 건 아내 박세진 부사장 덕분이다. 박 부사장은 눈질환으로 마음고생을 하다 윤진숙 교수(안과)의 진료를 받고 비로소 마음을 놓았다. "선생님은 일단 환자한테 안심을 주세요. 말씀하시는 그 자체로 벌써 치료가 되는 것 같았어요." 안심을 얻자 주변이 보였다. 병원 대기실에는 같은 불안을 가진 이들이 있었다. "내 눈이 이렇게 답답한데, 저분들은 얼마나 힘드실까." 손주 진료차 찾은 어린이병원에서도 오랫동안 치료를 이어가는 아이들과 그 곁을 지키는 부모들을 만났다. 안과병원과 어린이병원에서 받은 마음이 하나의 결심으로 모였다.

박 부사장이 기부를 먼저 제안했다. "우리, 같이 합시다." 한번 먹은 마음은 곧바로 실행에 옮겼다. "사람이니까 결심이 흔들릴 수도 있잖아요. 빨리빨리 하자고 했죠."

> 그렇게 지난 6월, 부부는 세브란스에 1억 원을 전했다. 기부금은 어린이병원과 안과병원, 그리고 안과질환 환자 치료비에 쓰일 예정이다. 기부의 유익은 병원과 환자만의 것은 아니다. 두 사람에게도 고스란히 전해진다. "가만히 있어도 웃음이 나요. 사업으로 돈을 벌어 느끼는 보람하고는 질이 다른 보람이에요."

보람은 두 아들과 손주들을 볼 때도 느낀다. 첫 손주 돌잔치 때 기분이 좋아 이렇게 외쳤다. "몇 명을 낳던 내가 다 책임지마!" 그 말이 씨가 됐는지 손주가 다섯 명이나 된다. 변 대표는 자손들에게도 손 펴는 법을 물려주고 싶다. 나눔을 자연스럽게 여기는 감각이 부부가 진짜 남기고 싶은 유산이다. 기부는 특별한 게 아니라, 힘든 이들에게 도움을 건네고 싶다는 단순한 마음에서 시작된다. 그게 곧 기부의 핵심 아닐까? 두 사람은 그 핵심을 또렷하게 아는 이들이다.



35년 만에 찾은 왼손, 자신감과 웃음도 되찾았습니다

1988년 겨울, 김홍영 씨는 열일곱 살의 어린 나이에 뜻밖의 사고로 왼손을 잃었다. 이후 35년 동안 왼손을 주머니 속에 숨긴 채, 세상의 시선을 피해 살아왔다. 그런 그가 수부이식을 통해 되찾은 것은 손만이 아니었다. 잃어버렸던 자신감과 삶의 즐거움도 함께 돌아왔다.

에디터 박준숙 포토그래퍼 최재인 이미지 셔터스톡

주머니 속에 꽁꽁 숨겨놓았던 왼손

"그날 거기에 가지 않았더라면…." 1988년 고1 겨울방학, 용돈을 벌기 위해 동네 후배를 따라 처음으로 사출공장에 아르바이트를 하러 갔던 그날을 김홍영 씨는 숱하게 후회했다. 예기치 못한 사고로 왼손을 잃은 그날은 그의 인생에서 가장 되돌리고 싶은 순간이다.

갑작스럽게 닥친 신체적 상실은 어린 청년의 삶을 완전히 바꾸어놓았다. 의수를 착용했지만, 일상은 여전히 불편했다. 절단 부위가 드러나는 것도, 의수를 남이 알아채는 것도 싫어서, 한여름에도 의수를 끼고 긴소매 옷을 입었고, 왼손은 언제나 주머니 속에 머물러 있었다. 통풍이 안 되는 주머니 속에 의수를 꽁꽁 숨겨놓은 탓에 땀과 악취, 습진으로 고통받는 날이 많았다.

일상의 불편은 심리적 위축을 가중시켰다. 천성이 활달하고 사람들을 좋아했던 그였지만, 사고 이후에는 혼자 보내는 시간이 길어졌다. "신체 일부를 잃은 상실감은 겪어보지 않은 사람은 절대 모르는 고통입니다. 한 손을 잃고 산 세월이 35년인데, 그렇게 긴 시간이 흘러도 상실감은 도저히 익숙해지지 않았습니다. 삶을 포기하고 싶은 순간들도 있었습니다."

그의 삶에 전환점이 된 것은 매스컴을 통해 접한 수부이식 소식이었다. "대구의 한 병원에서 국내 최초로 수부이식을 받은 분이 프로야구 시구를 하던 장면이 아직도 생생합니다. 그분을 부러워만 하다가 2021년 세브란스에서 수부이식에 성공했다는 기사를 보고 용기를 내 홍종원 교수님을 찾아왔습니다." 이후 홍종원(성형외과), 최윤락(정형외과) 교수와 외래 면담을 이어가면서 막연했던 희망은 점차 확신으로 바뀌었다.

"기증자가 워낙 적다 보니 교수님들께서 '평생 못 할 수도 있으니, 잊고 일상을 보내라'고 말씀하셨는데, 감사하게도 2023년 저에게 기회가 왔습니다. 수술 후 붕대로 감아놓은 왼손을 봤을 때 너무나 신기했고, 35년 만에 생긴 왼손이 생각보다 무거워 깜짝 놀랐던 기억이 납니다."

반소매 옷 수십 벌, 그만큼의 행복

사고 이후 오랜 세월이 흐른 만큼 남은 조직의 변형과 유착이 심해, 김홍영 씨의 왼손은 기능 회복 수준이 다소 제한적이다. 그럼에도 불구하고 그는 감사와 행복을 말한다. "이식 전에 교수님들이 기능 회복 수준에 대해서도 자세하게 설명해주셨습니다. 절단된 내 손을 곧바로 다시 붙여도 기능이 이전만 못한데, 수부이식으로 100% 기능하는 손을 갖는 건 당연히 무리겠지요. 저는 그저 손이 붙어 있기만 해도 좋다고 생각했는데, 왼손으로 오른손에 로션을 바르고, 소리 나게 박수도 칩니다. 두 손으로 무언가를 할 때마다 아직도 신기하고 기쁩니다."

무엇보다 가장 큰 기쁨은 타인의 시선을 의식하지 않고 왼손을 편하게 드러낼 수 있게 됐다는 사실이다. "너무 행복해서 반소매 옷을 수십 벌 샀습니다. 사고 이후 처음으로 반소매 옷을 입은 거지요."

홍영 씨는 수부이식으로 자신의 삶이 완전히 달라졌다고 말한다. "예전에는 늘 혼자 산을 올랐지만, 이젠 동호회 사람들과 함께 등산을 합니다. 자신감도 생기고, 성격도 낙천적으로 변했습니다. 의술의 발전과 훌륭하신 교수님들 덕분에 이렇게 새 삶을 살고 있으니, 너무나 감사하지요. 새 삶의 기회가 다른 분들에게도 주어지면 좋겠습니다."



수술 후 재활과 면역억제제 복용, 수술만큼 중요하다

손의 외형과 기능 복원해 심리적 결손까지 채우는 **최윤락** 교수

수부이식수술은 골절이나 힘줄 파열 등을 치료하는 일반적인 정형외과 수술과 어떤 점이 다른가요?

손·팔의 접합수술은 본인의 조직을 다시 연결하는 과정이므로 뼈의 모양과 길이, 힘줄의 장력 등이 기본적으로 일치하는 상태입니다. 반면 수부이식은 기증자와 환자의 팔 길이부터 혈관과 힘줄의 굵기 등 각 조직의 크기가 모두 다르기 때문에 수술 과정이 훨씬 까다롭습니다. 또한 접합수술은 절단 사고 직후 진행되는 반면, 수부이식은 사고 후 최소 6개월 이상, 대부분은 수년이 지난 뒤 시행합니다. 그 사이 남아 있는 부위의 뼈와 근육, 힘줄, 신경이 변형되고 서로 유착됩니다. 이렇게 엉겨 붙은 조직을 하나하나 분리한 뒤, 기증자의 팔과 환자의 팔 내부 구조를 현미경으로 보면서 20여 개가 넘는 힘줄과 3개의 주요 신경, 뼈와 혈관을 하나씩 연결해야 하므로 고도의 정밀함이 요구됩니다.

수부이식은 성형외과와 정형외과의 협력 수술이 특히 중요하다고 하던데요. 수술 과정은 어떻게 진행되나요?

뼈와 힘줄, 신경 연결은 정형외과에서, 혈관과 피부 등 연부조직은 성형외과에서 맡아 서로 릴레이식으로 협력해 수술을 진행합니다. 먼저 정형외과에서 미리 계산해둔 길이에 맞춰 뼈를 잘라 고정하고, 손등 쪽의 펴는 힘줄을 연결합니다. 이어 성형외과에서 주요 혈관을 신속하게 연결해 피가 통하게 한 뒤, 다시 정형외과에서 굽히는 힘줄과 큰 신경들을 연결합니다. 이후 성형외과에서 남은 혈관과 미세신경을 연결하고 피부를 봉합해 수술을 마무리합니다. 뼈, 힘줄, 신경, 혈관 가운데 어느 하나만 잘 연결된다고 좋은 결과를 기대할 수는 없습니다. 이 모든 조직이 조화롭게 연결되어야 손이 제대로 살아서 기능할 수 있습니다. 수술 전부터 성형외과와 정형외과의 수술팀이 긴밀하게 소통하면서 수술 계획을 수립하고, 수술 중에도 유기적으로 협력하는 것이 무엇보다 중요합니다.

수부이식은 수술만큼 재활도 중요합니다. 재활운동은 상처가 완전히 아문 뒤에 시작하나요?

수술 후 일주일쯤 지나 이식한 손의 혈류가 안정되면 관절이 굳는 것을 막기 위해 재활운동을 시작합니다. 3주 차부터는 손가락이 뒤로 젖혀지는 갈퀴손 변형을 예방하기 위해 맞춤형 보조기를 착용한 채 적극적인 재활에 들어갑니다. 이때 무리하게 힘을 쓰면 봉합한 힘줄이 재파열될 수 있기 때문에 수술 후 초기 6주 동안은 본인의 힘을 쓰지 않고 보조기의 구동력을 이용하는 수동적 운동을 시행합니다. 6주 차부터는 스스로 근육을 움직이는 능동적 운동이 가능하며, 힘줄 봉합 부위가 안정되는 3개월 이후부터 본격적인 근력 강화 운동을 시작합니다. 특히 초기 3-4개월 동안은 보조기 착용과 적절한 운동으로 관절의 가동 범위를 최대한 유지하는 것이 매우 중요합니다. 갈퀴손 변형으로 관절이 굳어버리면 이후 신경이 회복되더라도 손이 제 기능을 못 하기 때문입니다.

신경을 연결하면 곧바로 감각이나 움직임이 회복되는 건가요?

신경을 봉합했다고 바로 기능이 돌아오는 것은 아닙니다. 환자의 신경이 이식된 손 쪽으로 천천히 자라 내려오면서 감각기능과 운동기능이 서서히 회복됩니다. 환자들에게는 신경 자라는 속도가 머리카락 자라는 속도와 비슷하다고 설명합니다. 초기 6개월 정도는 감각이 거의 없어서 뜨겁거나 날카로운 물체를 만져도 잘 느끼지 못합니다. 대개 6개월부터는 감각이 서서히 돌아오기 시작해 1년에서 1년 반 정도 지나면 거의 정상에 가깝게 회복됩니다. 자율신경계가 회복되어 손에서 땀도 나고요. 감각도 없고, 손이 뜻대로 움직이지도 않는 이 1년 반의 시간이 고비인 셈입니다. 재활치료를 꾸준히 이어가면서 이 고비를 잘 견뎌내는 것이 중요합니다.



손의 기능 회복은 어느 정도까지 기대할 수 있나요?

손상 부위와 시기, 남은 조직의 상태 등에 따라 개인차는 있지만, 손을 쥐고 펴고, 물건을 집고, 손에 가방을 거는 등 일상생활에 필요한 동작은 가능합니다. 다만 악력은 대체로 정상 손의 절반 수준까지 회복되고, 섬세한 동작이나 강한 힘이 필요한 작업은 어려울 수 있습니다. 수술 후 1년 6개월 정도 지나 신경의 자연 회복이 마무리되면, 손의 기능을 평가하고 남아 있는 기능적 한계를 보완하기 위한 추가 수술을 검토합니다. 세브란스병원 수부이식 환자들의 경우, 엄지손가락의 기저 관절을 물건 집기에 가장 편한 각도로 고정해주는 관절유합술 등의 2차 수술을 시행해 부족한 기능을 보완했습니다.



이식받은 소중한 손, 오래 잘 쓰기 위한 필수 원칙!

_ 감각 회복 전에는 손에 상처가 나더라도 알아채기 어려우므로 눈으로 손 상태를 자주 살핀다.
_ 외부활동 시에는 장갑을 착용해 손을 보호하고, 뜨겁거나 차가운 물건을 만질 때는 반드시 반대쪽 손으로 먼저 온도를 확인한다.
_ 자율신경 회복 전까지는 땀이 나지 않아 손이 건조하므로 핸드로션을 자주 바른다. 피부 트러블과 감염을 예방하는 데 도움이 된다.
_ 의료진의 재활 수칙을 잘 따르는 것이 중요하다. 힘줄이 완전히 아물기 전(수술 후 약 6주)까지는 무리하게 힘을 주지 말고, 보조기 착용 시간을 꼭 지킨다.
_ 면역억제제는 반드시 정해진 시간에 처방대로 복용한다. 임의로 약 용량을 조절하거나 복용을 중단하면 거부반응으로 이어질 수 있다.
_ 작은 상처도 가볍게 넘기지 말고, 이상이 느껴지면 바로 의료진과 상의한다.

수부이식은 생명을 구하기 위한 수술이 아니라 삶의 질을 높이기 위한 치료입니다. 수술을 결정하기 전에 환자들이 이해해야 할 점은 무엇인가요?

다른 장기이식과 마찬가지로 수부이식 후에는 거부반응을 막기 위해 평생 면역억제제를 복용해야 합니다. 특히 피부는 면역반응이 강한 조직이어서 다른 장기이식에 비해 면역억제제의 혈중 농도를 높게 유지해야 합니다. 면역억제제를 복용하면 우리 몸의 면역력이 낮아져 감염에 취약해지고, 암을 비롯해 다른 질병의 발병 위험은 다소 높아질 수 있습니다. 또 손과 팔은 외부로 노출된 장기인 만큼, 기증자의 손을 자신의 신체 일부로 받아들일 수 있는지 정신건강의학과 평가도 받아야 합니다. 수술 후 곧바로 손을 움직일 수 있는 것도 아닙니다. 약 1년에 걸친 꾸준한 재활치료가 필요합니다. 손은 생명 유지에 필수 장기는 아니지만, 다양한 기능으로 삶의 질에 큰 영향을 미칩니다. 따라서 수부이식으로 얻을 수 있는 이익과 평생 면역억제제를 복용해야 하는 부담, 긴 재활 과정까지 충분히 이해한 뒤 신중하게 결정해야 합니다.

수부이식은 환자 선정부터 수술, 이후 재활과 면역억제제 관리까지 여러 의료진의 협력, 환자의 의지와 노력, 뇌사 기증자와 유가족의 숭고한 선택 등 모두의 마음이 모여야 가능한 치료입니다. 교수님께서는 수부이식의 의미를 어떻게 생각하시나요?

손은 기능적으로 중요한 기관이지만, 다른 한편으로는 표정이나 말투처럼 사회적 소통의 수단이기도 합니다. 악수하면서 인사를 나누고, 손을 맞잡고 격려를 나누기도 하고, 상대의 어깨를 두드리면서 반가움이나 위로를 전하기도 합니다. 저희 환자 중 한 분은 사고 사실을 모르는 사람이 반갑다며 손을 잡았다가 차갑고 딱딱한 의수에 놀라는 상황이 참 불편했다는 이야기도 하셨습니다. 수부이식을 통해 온기가 도는 손을 갖게 된다는 것 자체로 큰 의미가 있고, 이것이 결국 심리적 회복으로 이어집니다. 실제로 환자분들이 이식 전엔 스스로 결함이 있는 사람이라는 생각이 계속 들었는데, 이식 후 다시 온전해진 느낌이라는 말씀을 하십니다. 수부이식은 손의 외형과 기능을 복원함으로써 환자의 정서적 어려움과 사회적 관계까지 회복시켜주는 치료입니다.



최윤락 교수(정형외과)

진료 분야 : 손, 손목, 주관절(팔꿈치), 말초신경의 외상 및 질환

수부외과 및 미세수술 분야의 탁월한 실력자로, 외상과염과 건초염, 방아쇠 수지 같은 힘줄 질환부터 흉곽출구증후군, 수근관증후군 등 고난도 말초신경 압박병증, 복잡 골절과 절단 외상에 이르기까지 팔과 손의 기능 회복을 위한 치료를 전문으로 한다. 2015년 마크 리퍼트 주한 미국 대사의 팔 관통상 수술, 2021년 수부이식 법제화 이후 국내 첫 수부이식 성공 등 굵직한 수술을 이끌며 국내 수부외과의 새 지평을 열었다. 환자와 같은 곳을 바라보며 몸과 마음의 회복을 함께 돕는 든든한 조력자가 되는 것을 진료의 가장 큰 가치로 삼고 있다.

이제 편하게 숨을 쉬고 마음껏 뛰어 놀아요!



입술과 손발이 새파랬던 아이

다섯 살 베아트리체(Beatrice Namakula)는 한창 뛰어다닐 나이지만, 또래 친구들이 신나게 뛰어노는 모습을 가만히 바라보는 때가 많았다. 조금만 움직여도 금방 숨이 찼기 때문이다. 입술과 손발이 파래진 채로 쪼그려 앉아 숨을 고르는 아이를 볼 때면 엄마는 가슴이 덜컥 내려앉곤 했다. 베아트리체는 팔로사징증(Tetralogy of Fallot) 환자였다.

팔로사징증이란 심실중격결손, 폐동맥 협착, 우심실 비대, 대동맥 기승 등 4가지 해부학적 이상이 동반된 복합 선천성 심장병이다. 폐로 가는 혈류가 부족해 호흡곤란과 청색증 등이 나타나고, 치료하지 않을 경우 뇌농양, 심부전 등 치명적 합병증이 발생해 사망에 이르기도 한다. 다행히 현재는 교정수술과 적절한 관리로 많은 환자들이 평범한 일상을 살아갈 수 있다.

하지만 베아트리체에게 수술은 꿈같은 일이었다. 고국인 우간다에서는 고난도의 심장수술을 받기 어려웠고, 치료비도 감당할 수 없는 형편이었다. 베아트리체의 가족은 엄마와 세 명의 오빠가 함께 사는 싱글맘 가정으로, 소득이 전혀 없어 현지 NGO로부터 주거지와 식량을 지원받고 있다.

이 가족에게 희망이 찾아온 건 2023년. 이들의 안타까운 사연이 사단법인 멘토리스를 통해 세브란스병원 사회사업팀에 전해지면서 치료 기회가 열렸다. 베아트리체가 'Global Severance Global Charity' 대상자로 선정된 것이다.

단계적 수술로 평온한 일상 되찾아

2023년 5월, 입원 당시 베아트리체는 산소포화도가 70% 초반에 불과할 정도로 청색증이 심했고, 조금만 움직여도 숨을 가쁘게 내쉬며 힘들어했다. 하지만 폐동맥이 충분히 발달하지 않아 곧바로 완전교정술을 시행하기에는 위험이 컸다.

세브란스 선천성심장센터 신유림 교수(심장혈관외과)와 김창신 교수(소아심장과)는 환자 상태를 종합적으로 검토한 끝에, 시간을 두고 단계적 치료를 하기로 했다. 환자 안전을 최우선으로 고려한 결정이었다. 신유림 교수는 1차 수술로 폐로 가는 혈류를 늘리고 폐동맥의 성장을 유도하기 위한 체폐동맥 단락술을 시행했다. 수술 후 호흡이 한결 편안해진 베아트리체는 밥 잘 먹고 잘 자면서 건강하게 지내기로 의료진과 약속한 뒤, 우간다로 돌아갔다.

2024년 6월, 2차 수술을 위해 세브란스를 다시 찾은 베아트리체는 13개월 전보다 훨씬 밝고 건강한 모습이었다. 폐동맥이 충분히 성장한 것을 확인한 신유림 교수는 완전교정술을 시행했다. 심실 사이 구멍을 막고, 심장에서 폐로 가는 혈관을 교정하는 수술이었다.

수술 후 베아트리체는 산소포화도가 정상 범위로 회복되면서 청색증이 사라졌고, 운동능력도 크게 향상됐다. 신유림 교수는 "이제 베아트리체는 또래 아이들처럼 건강한 성장과 발달을 기대할 수 있게 되었다"면서 "Global Severance Global Charity를 통해 아이가 두 차례에 걸쳐 필요한 시기에 치료받을 수 있었던 것은 매우 뜻깊고 감사한 일"이라고 했다. 아울러 의료취약지역 환아들을 위한 지원의 중요성을 강조했다

"의료 접근성이 제한된 환경에서는 치료 기회를 얻는 것 자체가 쉽지 않습니다. 단계적 치료가 필요한 선천성 심장병 환아들에게는 치료 전 과정을 아우르는 연속적인 지원이 매우 중요합니다. Global Severance Global Charity를 통해 앞으로도 더 많은 환자들이 새로운 삶과 희망을 얻을 수 있기를 소망합니다."



+ Global Severance Global Charity

경제적 어려움과 현지 의료 수준의 한계로 질병의 고통에서 벗어나지 못하는 해외 환자들을 한국으로 초청해 치료하는 세브란스의 나눔사업으로, 여기에 필요한 모든 비용과 과정은 세브란스와 여러 협력단체, 후원자들이 전액 지원한다.

에디터 박준숙 **도움말** 신유림 교수(심장혈관외과) **사진 제공** 사회사업팀 **이미지** 셔터스톡



여름이 키운 알싸한 활력, 매운맛에 담긴 건강

우리 식탁에서 빠질 수 없는 고추는 음식에 매콤한 풍미와 고운 빛깔을 더하는 것은 물론이고, 비타민A와 C를 비롯한 다양한 영양소가 풍부해 여름철 건강 식재료로 제격이다.

글 김우정(영양팀) 이미지 셔터스톡

고추는 한국 요리에서 매운맛을 책임지는 대표 식재료다. 먹는 방법도 다양해 음식에 매운맛을 내고, 다른 재료와 함께 향을 더하기도 하며, 그 자체를 먹기도 한다. 우리나라뿐만 아니라 태국이나 인도 등에서도 매운 음식을 만드는 데 널리 쓰이는 향신료 중 하나다. 여름 내내 영양을 채워 빨갛게 익은 고추는 특유의 매콤한 풍미와 함께 음식에 붉은빛을 내는 천연 색소 역할까지 한다.

고추는 가지과에 속하는 1년생 식물로, 멕시코를 포함한 열대 아메리카가 원산지이며, 적어도 약 6,000년 전부터 재배된 것으로 알려져 있다. 서로 다른 품종이 바람에 의해 쉽게 수정되어 새로운 종을 만들어내면서 수많은 품종이 생겨났다. 우리나라에는 조선 중기 임진왜란 전후로 전해졌다고 하며, 현재 100여 종이 재배되고 있다.

눈과 피부 지키는 비타민, 살 빼는 캡사이신

고추에는 비타민A와 그 전구물질인 카로틴, 비타민C 등 각종 영양소가 풍부하며 살균과 항산화 작용은 물론 항암 효과도 있다. 비타민A는 눈 건강을 유지하고 피부와 점막을 보호하는 데 핵심적인 역할을 한다. 비타민C는 피로 해소와 철분 흡수를 돕고, 피부에 좋은 콜라겐 생성을 촉진하며, 기미의 원인이 되는 멜라닌(Melanin) 생성을 억제한다. 또한 강력한 항산화 작용으로 활성산소를 제거하고, 바이러스나 세균의 침입을 막는 백혈구의 기능을 높여 감기 예방에도 도움이 된다.

매운맛을 내는 캡사이신은 체지방을 분해하고 지방을 연소시켜 체중 감량에 도움을 주며, 신진대사를 활발하게 한다. 스트레스가 쌓일 때 매운 음식을 찾는 것도 이 캡사이신 덕분인데, 입안이 얼얼하고 얼굴에 땀이 맺히면서 스트레스가 풀려 기분이 좋아지기도 한다. 다만 매운맛 자체가 위염이나 위암 등 위질환과 직접적인 상관관계는 없으나, 지나치게 많이 먹으면 위나 장을 자극해 설사를 유발할 수 있으므로 과다 섭취는 주의해야 한다.

고추의 붉은색을 내는 주요 성분인 캡산틴(Capsanthin)은 카로틴 등의 색소 성분이 지방산과 결합해 생성되는 천연 색소다. 발색력과 착색력이 뛰어나 화장품 착색제나 식품의 합성 색소를 대체하는 천연 원료로 쓰이기도 한다.

과육이 단단하고 꼭지가 마르지 않은 것

고추는 고기를 먹을 때 곁들이거나 볶음, 조림, 장아찌, 김치 등 다양한 음식에 주재료와 부재료로 두루 쓰인다. 씨를 빼고 조리하면 음식이 한결 깔끔하다. 양념으로 주로 쓰는 고춧가루는 홍고추를 말린 것으로, 햇볕에 잘 건조하고 씨와 꼭지를 깨끗이 제거한 뒤 빻은 것일수록 김치나 음식에 넣었을 때 빛깔이 곱다.

고추를 고를 때는 모양이 균일하고 과육 표면이 매끈하며 윤기가 도는 것이 좋다. 과육이 무르지 않고 꼭지가 마르지 않은 것이 신선한 고추다. 보관할 때는 씻지 않은 채 키친타월로 잘 싸서 비닐 팩에 담아 냉장 보관한다. 고춧가루는 습기, 빛, 공기에 매우 약하므로 완전히 밀폐해 냉장고나 서늘한 실온에 둔다.

● 환자 상태 실시간 모니터링하는 시스템 ‘프리즘(PRISM)’ 구축

환자 활력징후 초 단위로 확인, 더욱 촘촘해진 환자안전망



신속대응팀이 이상 징후를 보인 환자에 대응하기 위해 병동으로 나서고 있다.

세브란스병원이 전 병동 모든 환자들의 건강 신호를 실시간으로 확인하고 관리하는 새로운 통합 모니터링 시스템 ‘프리즘(PRISM)’을 구축하고 본격 운영을 시작했다. 환자의 악화 징후를 실시간으로 포착해 의료진이 즉각 대응하게 함으로써 환자안전을 한층 더 촘촘하게 지키는 시스템이다.

에디터 박준숙 **사진 제공** 연세의료원 홍보팀



프리즘 화면. 병동 입원환자들의 여러 활력징후를 한꺼번에 실시간으로 확인할 수 있다.



신속대응팀이 입원환자의 데이터를 확인하고 있다.

체온과 혈압, 맥박, 호흡수, 산소포화도 등의 활력징후는 환자 상태를 알려주는 중요한 생명 신호다. 그래서 병원에서는 환자 상태에 따라 일정 시간 간격으로 입원환자의 활력징후를 측정한다. 하지만 환자 상태는 짧은 시간에도 빠르게 악화될 수 있기 때문에, 이러한 간헐적 측정 방식은 환자의 갑작스러운 상태 변화를 즉각 알아채기 어렵다는 한계가 있다.

이 공백을 메우기 위해 세브란스병원은 지난해 2월 의료기기 정보통합TF를 구성하고 병원 내 다양한 의료기기 데이터를 하나로 연결하는 시스템 구축에 착수했다. 그리고 올해 봄, 통합 모니터링 시스템 ‘프리즘(PRISM)’을 본격 가동하기 시작했다.

실시간 모니터링과 신속 대응으로 골든타임 사수

프리즘의 핵심은 실시간 모니터링을 통한 선제적 대응이다. 프리즘에서는 심박수, 혈압, 산소포화도 등 환자의 주요 생체 정보가 끊김 없이 수집된다. 그리고 위험 기준을 벗어나는 변화가 감지되면 즉시 의료진에게 경고 알림이 전달된다. 문제 발생 후 대응하는 방식에서 벗어나, 이상 징후를 미리 감지하고 의료진이 선제적으로 대응할 수 있는 환경이 마련된 것이다.

이 과정에서 든든한 방어벽 역할을 하는 조직이 세브란스의 신속대응팀 ‘위세이브(WeSave)’다. 전문의와 간호사로 구성된 위세이브팀은 병실의 환자 데이터를 24시간 모니터링하고, 이상 신호가 감지되면 곧바로 현장으로 출동한다. 병동 의료진과 함께 더욱 촘촘한 감시망을 구축해, 환자의 중증 악화를 사전에 차단하는 역할이다.

실제 효과도 입증됐다. 호흡기내과 병동에서는 70대 입원환자의 산소포화도가 급격히 떨어지자 신속대응팀이 단 3분 만에 병실에 도착해 환자 상태를 확인했다. 그리고 곧바로 인공호흡기 치료를 시행해 호흡부전 악화를 막을 수 있었다. 심장내과 병동의 50대 환자 역시 혈압 저하와 심박수 감소가 즉시 감지돼 5분 만에 긴급 약물치료를 받고 고비를 넘겼다. 단 몇 분 차이로 치료 결과가 달라질 수 있는 위급한 순간에 실시간 모니터링과 의료진의 즉각 대응은 환자의 골든타임을 지키는 핵심 역할을 한다.

흩어진 데이터 한데 모아 환자안전 높인다

프리즘의 또 다른 특징은 여러 의료기기의 데이터를 하나의 화면에서 확인할 수 있다는 점이다. 기존에는 환자 옆에 놓인 심박수 모니터, 혈당 측정기, 웨어러블 기기 등 개별 의료기기의 모니터를 의료진이 하나하나 확인해야 했지만, 프리즘은 제조사가 각기 다른 여러 장비의 정보를 표준화해 하나의 화면으로 보여준다. 의료진은 여러 장비를 확인하는 부담이 줄고, 환자 상태를 더욱 쉽고 정확하게 파악할 수 있다.

또한 환자 데이터가 자동으로 기록 및 공유되면서 반복적인 수기 입력 업무가 줄어들고, 데이터 오류 위험성도 낮아졌다. 의료진이 같은 정보를 동시에 확인할 수 있어 협진 과정도 한층 원활해졌다. 야간 또는 당직 근무 시 병동 외부에서도 환자 상태를 신속하게 살필 수 있어 환자안전 강화에 중요한 역할을 한다.

세브란스병원은 프리즘에 인공지능(AI) 기반 예측 기술을 접목할 계획이다. 환자의 현재 상태를 실시간으로 확인하는 것을 넘어, 축적된 데이터를 바탕으로 인공지능이 환자의 상태 악화를 사전에 예측하고 의료진에게 경고하는 수준까지 발전시키겠다는 구상이다. 이를 통해 중증 환자 발생을 줄이고, 더욱 신속하고 안전한 의료환경을 만드는 것이 최종 목표다.

에디터 오수경
포토그래퍼 최재인

기부자와 세브란스를 잇는 다정한 목소리



발전기금사무국 **최혜경**

연세의료원 곳곳에서 필요한 나눔이 꼭 닿아야 할 곳에 닿도록, 기부금을 모금하고 관리하는 발전기금팀에서 일한다. 그중에서도 그녀의 자리는 기부를 결심하고 사무국을 찾은 이들을 가장 먼저 맞이하는 소통 창구다. 후원자 한 분 한 분의 마음과 뜻을 세심히 살펴 가장 잘 맞는 모금 항목과 절차를 안내하고, 의료원과 맺은 인연이 오래 이어지도록 정성을 다한다.

세브란스와의 인연은 "노력의 결과가 더 많은 사람의 삶에 닿기를" 바라는 마음에서 시작됐다. 사기업에서 일하면서 성과 만드는 일을 넘어 누군가에게 실질적인 도움이 되고 따뜻한 변화를 전하는 곳에서 일하고 싶은 생각이 분명해졌고, 2021년 환자경험팀에 입사했다. "환자경험팀에서 배운 경청과 공감의 가치는 다른 부서에서 일하는 이 순간에도 제 일의 중요한 기준이 되고 있습니다."

최근 첫 기부를 고민하던 후원자와의 상담이 기억에 남는다. 여러 기관 중 어디에 후원할지 망설이던 후원자는 상담 끝에 기부를 결심했다. "친절하고 세심하게 상담해주셔서 믿고 세브란스병원에 기부하기로 결심했다"는 말을 들었을 때, 그녀는 자신이 건넨 안내와 응대가 누군가의 소중한 결심으로 이어졌다는 사실에 큰 보람을 느꼈다. "제 마음을 담아 드린 대화가 후원자분의 소중한 결심으로 이어졌다는 게, 제겐 정말 큰 의미였어요."

나에게 세브란스는
마음들이 뿌리 내리는 숲이다.
아픔에서 시작된 마음이 나눔이 되고,
나눔이 치료와 희망으로 돌아오는 곳이니까.

기부하는 마음을 헤아리며 동행하다



발전기금사무국 **김종민**

기부금을 모아 필요한 곳에 전달하고, 기부자에게 보람으로 돌아가도록 이어주는 발전기금팀에서 일한다. 2023년부터 추진하고 있는 제2차 집중거액모금캠페인 실무와 함께 유산기부와 부동산기부 등 계획기부 업무를 담당한다. 그중에서도 유산기부 업무에 특히 보람을 느껴, 더 깊이 이해하려고 꾸준히 공부하고 있다.

2019년 발전기금팀으로 발령받아 지금까지 한 자리를 지켜왔다. 가장 기억나는 순간을 꼽자면, 진심으로 좋아하게 된 한 기부자와 함께한 시간이다. 2015년 남편을 먼저 보내고, 사후 전 재산을 세브란스에 기부하기로 결심한 분이었다. 기부자는 갑작스러운 사고나 치매가 걱정된다며, 세브란스가 후견인이 되어줄 수 있는지 조심스레 물었다. 여러 방법을 찾은 끝에 후견 계약을 맺었다. "가정법원에 후견 신청을 마치고 기부자님과 함께 늦은 점심을 먹으러 가던 길이 아직도 기억에 남습니다. 남한산성엔 꽃이 가득 피어 있었고, 룸미러로 본 기부자님의 표정은 한결 편안해 보였어요. 세브란스를 위해 모든 것을 내어주신 분께 저도 작게나마 힘이 되어드릴 수 있었다는 것이 가장 큰 보람이자 기쁨이었습니다."

좌우명은 '우보천리(牛步千里)'다. 주어진 일을 끈기 있게 하다 보면 바라던 바를 이루기도 하고, 때론 뜻하지 않은 행운을 만나기도 한다고 믿는다.

나에게 세브란스는 자랑이다.
감사를 나눔으로 이어가는 분들 덕분에
세브란스가 더더더 자랑스러우니까.

뱃속 아기를 위해 엽산과 철분 복용, 잊지 마세요!

임신 중 복용하면 태아의 기형을 유발하는 약물도 있지만, 반대로 기형 발생을 예방하기 위해 복용해야 하는 약물도 있다. 바로 엽산(folic acid)이다. 비타민B9인 엽산이 임부에게 부족하면 척추이분증(spina bifida) 등 신경관 결손 기형의 발생 위험이 증가한다. 엽산은 미리 몸 안에 비축되어야 활용될 수 있으므로, 임신 3-4개월 전부터 임신 1기까지 매일 0.4mg씩 충분히 복용해야 태아의 신경관 결손 등을 예방하고 태아의 장기 형성에 도움을 줄 수 있다. 당연한 사실이겠지만 술은 엽산 대사를 저해할 수 있으므로 임신 중에는 술을 금해야 한다. 엽산은 녹황색 채소에도 풍부하게 포함되어 있다.

임신 중기에는 태아의 혈구 생성이 활발하게 일어나기 때문에 철분 요구량이 증가한다. 그래서 이 시기에는 임부에게 철분을 충분히 공급하는 것이 필요하다. 철분은 임신 2기부터 분만 시까지 1일 30mg씩 투여하는 것을 권장한다. 철분은 위장장애를 일으킬 수 있고, 녹차나 홍차처럼 탄닌을 함유한 차, 그리고 우유와 유제품은 철분의 흡수와 이용률을 감소시킬 수 있기 때문에 함께 복용하지 않아야 한다. 또한 제산제, 경구용 테트라사이클린계 항생제와도 병용해선 안 된다. 철분 복용 중에는 변의 색깔이 흑색으로 변할 수 있지만 인체에 무해하므로 안심해도 된다.

정부에서는 임산부를 위해 엽산제와 철분제를 지원하고 있다. 보건소에 등록된 임산부에 한해 엽산제는 임신 전후 3개월까지, 철분제는 임신 16주부터 5개월분을 현물로 지원하고 있다.



shutterstock

_ <약, 바르게 제대로>, 김재송 지음, 봄이다 프로젝트 펴냄, 168-169쪽

세브란스 사용 설명서

위로와 쉼이 있는 곳, 세브란스에는 예배실이 있습니다

세브란스 예배 안내









질병 앞에서는 몸도 마음도 지치기 쉽다. 고단한 치료 여정을 걷고 있는 당신을 위해 세브란스병원에는 예배실이 마련되어 있다. 함께하는 예배와 기도로 위로와 소망을 나누고, 홀로 조용히 기도하며 마음을 쉬어갈 수 있다. 당신을 위해 열려 있는 이곳에서 하나님의 깊은 위로와 평안을 얻으시기를.

"수고하고 무거운 짐 진 자들아 다 내게로 오라. 내가 너희를 쉬게 하리라."(마태복음 11장 28절)

* 예배실(기도실) 위치 : 본관 6층, 연세암병원 7층, 제중관 3층, 심장혈관병원 6층, 재활병원 5층
* 주일예배 : 일요일 오전 9시 30분(1부), 11시(2부), 본관 6층 예배실 / 어린이 주일예배 : 일요일 오전 10시, 제중관 3층 번스예배실 / 매일 기도회 : 월-금 오전 11시
* 정기 예배와 기도회가 없는 시간에는 누구나 자유롭게 기도와 묵상의 시간을 가질 수 있다.



Photo by Choi J. H.

전능자의 그늘 아래에 사는 자여

지존자의 은밀한 곳에 거주하며
전능자의 그늘 아래에 사는 자여,
나는 여호와를 향하여 말하기를
그는 나의 피난처요 나의 요새요
내가 의뢰하는 하나님이라 하리니
이는 그가 너를 새 사냥꾼의 올무에서와
심한 전염병에서 건지실 것임이로다
그가 너를 그의 깃으로 덮으시리니
네가 그의 날개 아래에 피하리로다

_ 시편 91편 1-4절

세브란스병원
SEVERANCE HOSPITAL